Aus der Chirurgischen Universitätsklinik in Marburg-Lahn
(Direktor: Prof. Dr. R. Klapp.)

Die röntgenologische Darstellung des Unterkiefers

unter besonderer Berücksichtigung des Kiefergelenks

INAUGURAL-DISSERTATION
zur Erlangung des Doktorgrades
in der Zahnheilkunde
der Hohen Medizinischen Fakultät
der Universität Marburg-Lahn

vorgelegt von

Zahnarzt Werner Schumacher
aus Garenfeld bei Westhofen in Westfalen.

Marburg-Lahn 1938
Druckerei Hermann Bauer

Angenommen von der Medizinischen Fakultät
der Universität zu Marburg am 7. 2. 1938.

Referent: Prof. Dr. Klapp.

Gedruckt mit Genehmigung der Fakultät.

R. UNIV.
BIBLIOTHEEK
LEIDEN

Je weitere Verbreitung die Röntgenologie des Kopfes in der Medizin erfährt, desto mehr setzt sich die Ueberzeugung durch, der Arzt habe das Recht zu verlangen, daß alle Gebiete des Kopfes im Röntgenbilde klar und anschaulich zur Darstellung gebracht werden sollen, desto mehr tritt die Notwendigkeit hervor, die Analyse des Röntgenogrammes des Kopfes derart zu gestalten, daß sie nicht allein demjenigen, der durch Jahre lange Uebung sich die nötige Erfahrung angeeignet hat, eine sichere Anwendung erlaubt.

Die Röntgenologie des Kopfes hat sich bisher verhältnismäßig weniger als die anderen Zweige der Röntgenologie entwickelt. Wir verdanken in erster Linie der Schule Holzknecht, vor allem Schüller, aber auch Mayer, uns dies schwierige Gebiet zugänglich gemacht zu haben.

Der komplizierte Bau des menschlichen Schädels bringt es mit sich, daß das Röntgenbild des Kopfes infolge Uebereinanderlagerung zahlreicher Details naturgemäß der Deutung nicht zu unterschätzende Schwierigkeiten bieten kann.

Die Uebersichtsaufnahme gibt uns die Möglichkeit der allgemeinen Orientierung resp. des Vergleiches zwischen rechts und links in einer größeren Region oder im ganzen Schädel; die Spezialaufnahme hat hingegen zur Aufgabe, ein bestimmtes, abgegrenztes Gebiet des Schädels in der günstigsten Projektionsrichtung auf die Platte zu bringen.

Die Röntgenfotografie der Zähne und Kiefer ist unentbehrlich geworden. Die Aufnahmen des Gesichtsschädels und im besonderen die Aufnahmen der Zähne und Kiefer bieten besondere Schwierigkeiten, die man jedoch bei genauer Kenntnis der anatomischen Verhältnisse durch Berücksichtigung der Projektionsverhältnisse unter Verwendung besonderer Hilfsapparate sicher überwinden dürfte. Wir können daher von einer speziellen röntgenologischen Technik bei den Kieferaufnahmen sprechen. Sie umfaßt zwei Methoden:

1. Die intraorale Methode, bei welcher ein passend zugeschnittener Planfilm in die Mundhöhle eingeführt wird.
2. Die extraorale Methode, bei welcher die fotografische Platte unter das Gesicht gelegt wird.

Der Hauptstrahl wird bei beiden Methoden mehr oder minder schräg zur lichtempfindlichen Platte dirigiert.

Auf intraoralem Wege ist darzustellen:
Das Gebiet des Alveolarfortsatzes mitsamt der Wurzelspitzenpartie aller Zähne (also auch des Weisheitszahnes).

Auf extraoralem Wege:

1. Uebersichtsaufnahmen vom Ober- und Unterkiefer (namentlich mittels der schrägen Aufnahmen).
2. Die Gegend des Unterkieferrandes, des Kieferwinkels, des Kiefergelenkes und die retromolare Gegend.
3. Das Gebiet der Nasenhöhle und ihrer Nebenhöhlen, von denen die Kieferhöhle das größte zahnärztliche Interesse bietet.

Die Gründe, die zur Röntgenuntersuchung des Unterkiefers und der Kiefergelenke Anlaß geben, sind derart vielseitig, daß hier nur einige angegeben seien. Unbedingt erforderlich sind Röntgenaufnahmen bei: Zahnwechselanomalien, Zahnregulierungen, Stellungsanomalien, Zahnersatz, pathologischen Veränderungen im periapikalen Gewebe, follikulären Zysten und Wurzelzysten, Alveolarpyorrhoe, Neuralgien, Fisteln, Mundbodenphlegmone, Geschwülsten, Kieferresektionen, Zahn- und Kieferfrakturen und Erkrankungen der Kiefergelenke.

Wie schon vorher angegeben wurde, kann man die röntgenologische Untersuchung sowohl von der Mundhöhle aus als auch von außen her vornehmen. Die intraorale Methode wurde zuerst von Sjögren angegeben und ist dann von Port, Bouvet, Kienbök, Albers-Schönberg, Cieszynski, Dieck und anderen ausgestaltet worden. Cieszynski und Dieck waren vor allen Dingen bahnbrechend für die Aufnahmetechnik am sitzenden Patienten.

Die erste Frage, die wir bei der Anfertigung einer Röntgenaufnahme berücksichtigen müssen, ist die: Wie plazieren wir den Patienten? Es gibt verschiedene Möglichkeiten; doch ist man allgemein dazu übergegangen, den Patienten so zu setzen, daß die Kauebene eine Horizontale bildet.

Schindler unterscheidet, je nach dem Zwecke, den das Bild erfüllen soll, wieder verschiedene Kategorien:

1. „Uebersichtsaufnahmen von einzelnen Zähnen und deren nächster Umgebung, unter möglichster Wahrung der natürlichen Größenverhältnisse.
2. Aufnahmen zum Zwecke der möglichst deutlichen Wiedergabe einzelner Teile eines Zahnes oder einer Kieferpartie.
3. Uebersichtsaufnahmen von größeren Kiefer- und Kopfpartien.
4. Aufnahmen zu Lokalisationszwecken."

Zur enoralen Aufnahme, die meist im Sitzen gemacht wird, wird ein Spezialfilm in der gewünschten Größe der aufzunehmenden Partie in den Mund gebracht. Der Film kann in zwei Lagen gebracht werden. Für die Mehrzahl der Aufnahmen wird er gegen den Alveolarfortsatz angelegt. Nach Parma soll hierbei jede Biegung des Filmes vermieden werden. Bei der zweiten Lage wird der Film zwischen die Zahnreihen gebracht und durch Aufbiß fixiert. Für die Fixierung des Filmes am Unterkiefer läßt man den Patienten denselben mit dem Zeigefinger der anderen Hand halten d. h. für

die Aufnahmen der linken Unterkieferhälfte kommt der rechte Zeigefinger in Frage und umgekehrt. Schwierig ist die Fixierung für die unteren Frontzähne, da die Muskulatur des Muskulus genioglossus sich bei der Einführung des Filmes stark anspannt; aus diesem Grunde soll man die Kiefer soweit wie möglich schließen lassen. Für die Fixierung des Filmes am Unterkiefer kann man aber auch einen Filmhalter benutzen, wie er von Cieszynski, Pordes, Parma und anderen angegeben worden ist. Die Fixierung mit einem derartigen Filmhalter ist sehr zu empfehlen, damit die Patienten den Film wegen der Anspannung der Mundbodenmuskulatur und vorübergehender Schmerzen nicht nach oben rutschen lassen. Nie soll der Film durch die Hand des Arztes oder des Personals fixiert werden. Ist der Film eingeführt, so wird die Röhre auf die aufzunehmende Partie des Kiefers zentriert. Wegleitend für die Einstellung der Röhre ist stets der Zentralstrahl. Cieszynski, Dieck, Parma, Schindler und andere Autoren haben Einstellvorrichtungen für die Einstellung des Zentralstrahles angegeben, welche zum Teil mit einem Filmhalter kombiniert sind und die Richtung des Zentralstrahles für die einzelnen Partien ablesen lassen. Gabriel hält diese Vorrichtung zum größten Teil für reichlich kompliziert und wenig handlich. Anstelle dieser zwar sehr exakten Methoden, mit Einstellvorrichtung und Winkelmessung hat sich in der Praxis eine Methode eingebürgert, welche Gabriel mit Recht „die anatomische" nennt, da sie sich aus den Erkenntnissen und Erfahrungen am Objekt selbst herausgebildet hat. Er hat diese Methode eingehend geschildert. „Für die Darstellung der unteren Frontzähne bei angelegtem Film läßt man den Zentralstrahl orthoradial mit einer geringen Neigung nach oben einfallen; beim Film in Bißlage erscheint die Neigung des Zentralstrahles noch größer. Okklusionsverzeichnungen fallen am Unterkiefer nicht ins Gewicht. Bei den unteren Prämolaren trifft der Zentralstrahl den angelegten Film fast unter denselben Winkel nach seitlicher Verschiebung der Röhre. Bei den unteren Prämolaren wird der Zentralstrahl bei angelegtem Film zunächst senkrecht auf den Unterkiefer eingestellt und dann leicht abwärts geneigt. Bei den unteren Molaren wird der Zentralstrahl senkrecht auf den Unterkiefer eingestellt." Bei Anfertigung des Zahnstatus begnügt sich Gabriel mit je fünf Aufnahmen. Er veranschaulicht die Aufnahmen durch den unten angeführten Röntgenstatus.

Das Einstellen des Zentralstrahles bei enoralen Aufnahmen geschieht nach Parma in drei Phasen, welche alle in einem gewissen Lageverhältnis zur Zahnachse stehen. „Zuerst stellen wir den Zentralstrahl in eine Ebene der Zahnachse ein, und zwar entweder orthoradial: gleichlaufend mit den Interdentalsepten, oder exzentrisch: in einer anderen, distal oder mesial gedrehten Ebene der Zahnachse. Der Zweck der orthoradialen Einstellung ist der, ein Bild zu erhalten, auf welchem die einzelnen Zähne sich nicht decken. Die exzentrische Einstellung wird gelegentlich bei Untersuchungen

von Wurzeln verwendet. Zweitens stellen wir den Zentralstrahl auf eine gewisse Stelle der Zahnachse. In der Praxis verwenden wir jedoch fast ausschließlich die Einstellung auf den Apex. Die dritte Einstellphase des Zentralstrahles ist seine Einstellung unter einem bestimmten Winkel zur Zahnachse. Im allgemeinen gilt bei allen Zähnen folgende Isometrierregel von Cieszynski: „Das Schattenbild entspricht der reellen Größe, wenn der Hauptstrahl vertikal zur Mittelebene eingestellt wird, d. h. der Hauptstrahl muß senkrecht auf die Halbierungslinie des Winkels gerichtet sein, den die Zahnachse mit der Filmplatte bildet." Parma gibt in seinem Lehrbuch drei Arten an, auf welche man ein isometrisches Bild erreicht. Die Methode der Einstellvorrichtungen mit Zentrierstab und die winkelmessende Methode. Die erste Methode ist ihrer Herkunft und Verbreitung nach europäisch und die zweite amerikanisch. Zu diesen beiden Methoden fügt er noch eine dritte, „die anatomische Methode" hinzu.

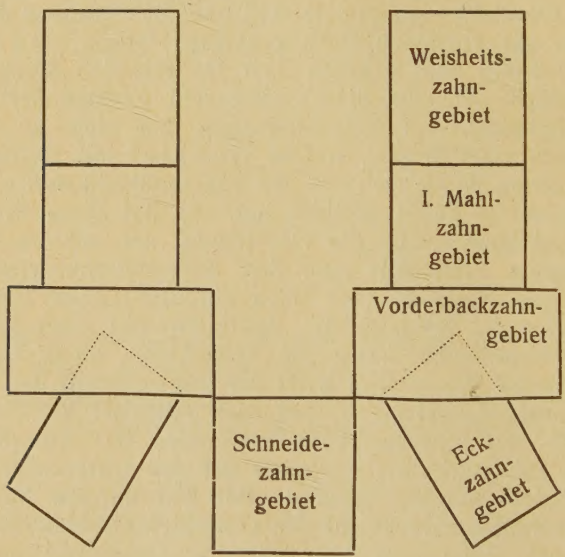

Bei enoralen Uebersichtsmaßnahmen stellt man den Zentralstrahl nach Parma wie bei kleinen enoralen Aufnahmen ein, jedoch um ein geringes steiler zur Okklusionsebene.

Schindler verfährt bei der Darstellung der unteren mittleren Schneidezahngebiete folgendermaßen: „Er läßt den Patienten den Mund öffnen und versucht, an der Lingualseite der Zähne das Filmpaketchen senkrecht in die Tiefe zu schieben bis es in die Wurzelgegend oder über diese hinausreicht. In diesem Falle muß der Zentralstrahl senkrecht gegen die Zahnachse und die Oberfläche des Filmes gerichtet sein und muß durch die Wurzelspitze

gehen. Manchmal kann man den Film wegen der Mundbodenmuskulatur nur in eine schräg nach hinten unten verlaufende Lage bringen. Soll ein Bild entstehen, welches in der Größe dem Objekt möglichst entspricht, so muß in diesem Falle eine andere Strahlenrichtung gewählt werden. Die Achse des Zahnes bildet mit der Filmebene einen Winkel. Halbieren wir diesen Winkel und errichten auf der Halbierenden, durch die Wurzelspitze gehend, eine Senkrechte, so ergibt diese die Richtung, die man dem Zentralstrahl zu geben hat." (Cieszynski-Dieckscher Winkelhalbierungsgesetz).

Für die beiden Prämolarengebiete gelten nach Schindler ungefähr die gleichen Vorschriften. Kann der Film gut in die Tiefe geschoben werden, so richtet er den Zentralstrahl senkrecht gegen die Zahnachse und das zu dieser parallel stehende Filmpäckchen. Gleichzeitig soll der Zentralstrahl durch die Wurzelspitze gehen. Gelingt aber das Hinunterschieben des Filmes nicht, so muß der Zentralstrahl von unten her in einem Winkel von 10—20° zur Horizontalen genommen werden, weil sonst der Wurzelbereich der Zähne nicht auf den Film projiziert würde.

Bei den Molaren muß berücksichtigt werden, daß wir es mit mehrwurzeligen Zähnen zu tun haben. Der Film kann gewöhnlich zwischen Kieferrand und Zunge gut in die Tiefe geschoben werden. Große Schwierigkeiten bereitet manchmal der Brechreiz, dem viele Patienten unterworfen sind.

Schindler schlägt vor, durch Pinseln mit einer Kokainlösung die Gegend soweit unempfindlich zu machen, daß der Film ertragen werden kann. Andernfalls sollte man eine extraorale Aufnahme anfertigen. Der Zentralstrahl ist horizontal, senkrecht gegen die Außenseite des Kiefers, auf die Wurzelspitzengegend zu richten. Für den ersten und zweiten Molaren sind die Verhältnisse ziemlich die gleichen. Beim Weisheitszahn gibt es eine Menge von Variationen und Abnormitäten. Bei impaktierten Zähnen ist es gut, den Film soweit wie möglich nach hinten zu schieben, da der Zahn öfters eine liegende Stellung einnimmt und seine Wurzeln weit nach distal reichen. Den Zentralstrahl soll man etwas von distal her gegen den Zahn richten, damit das Projektionsbild nach vorn auf den Film geworfen wird. Will man aber den ganzen Kieferwinkel abgebildet haben, so ist schon eine extraorale Aufnahme erforderlich.

Für die Anfertigung einer intraoralen Uebersichtsaufnahme von größeren Partien des Unterkiefers gibt Schindler folgendes Verfahren an. „Ein Filmpäckchen wird zwischen die Zahnreihen gelegt. Darauf läßt man den Patienten den Mund schließen. Der Zentralstrahl wird von unten her gegen den Kiefer gerichtet." Für die Kinngegend und die unteren Frontzähne hat er gute Resultate nach diesem Verfahren erzielt. Für die Aufnahme der Kauzähne ist jedoch dieses Verfahren weniger geeignet.

Zur röntgenographischen Darstellung des Gebietes impaktierter oder mesialgekippter unterer Weisheitszähne empfiehlt Pordes für die Aufnahme auf enoralem rechtwinklig abgebogenem Film,

diesen nicht parallel, sondern schief zu einer kürzeren Kante abzubiegen, da auf diese Weise der Film in den distal von der Kante des aufsteigenden Unterkieferastes gelegenen Raum eingebracht werden kann.

Zur Röntgenaufnahme der unteren Prämolaren- und Molarengebiete gibt Grauer eine besondere Technik. „Er verwendet einen durch Bißflügel fixierten Film. Ein zirka 8 cm langer und 2 cm breiter Leukoplaststreifen wird in der Weise T-förmig gefaltet, daß ein 3 cm und ein 1,5 cm langer Querbalken entsteht; die beiden Querbalken werden auf der Schichtseite eines Zahnfilmes, Format 4×5 cm, so angeklebt, daß der durch die Faltung entstehende Flügel ungefähr 0,75—1 cm unter einer der längeren Kante, parallel zu dieser absteht. Die beiden Querbalken werden durch Daumendruck an der Schichtseite des Filmes zum Haften gebracht, und das Ende des kürzeren Querbalkens wird zur besseren Fixation um die Kante des Filmes geschlagen. Der derart adjustierte Film ist fertig zum Gebrauch. Soll der Film in Aufnahmeposition gebracht werden, so führt ihn der Untersucher bei geöffneten Kiefern mit der Hand oder mit einer Kornzange hinter die Zahnreihe und läßt nun den Patienten zur Verminderung der Spannung der Mundbodenmuskulatur die Kiefer etwas mehr schließen. Der Film ist durch sanften Druck mit dem Zeigefinger leicht zwischen Kiefer und Zunge zu bringen. Es ist darauf zu achten, daß der Bißflügel auf die Kaufläche der zu untersuchenden Zähne zu liegen kommt. Der Bißflügel wird nun, um den Film der Zahnreihe noch etwas zu nähern, in horizontaler Richtung leicht buckalwärts gezogen, dann läßt man den Patienten auf den Flügel beißen. Der Film liegt jetzt bereit zur Aufnahme. Der Zentralstrahl liegt bei der Aufnahme in der Ebene des zu untersuchenden Zahnes, wenige Grade nach kaudal geneigt auf die Zahnkrone des zu untersuchenden Zahnes zielend.“ Diese Haltemethode erlaubt die Darstellung der Wurzelspitzen und ihrer Umgebung. An den Patienten selbst stellt sie nur leicht erfüllbare Anforderungen und ist auch bei Kindern gut anwendbar.

In einer größeren Anzahl von Fällen führt aber die Röntgenuntersuchung des Unterkiefers mittels ausschließlich intraoraler typisierter Aufnahmen von beschränkter Anzahl zu einem unvollständigen, oft irreführenden Resultat, inbezug auf Vorhandensein oder Fehlen von apikalen Veränderungen an den Molaren, Prämolaren und Incisiven und inbezug auf die Lage des Foramens mentale an sich und seinen Beziehungen zu den genannten Zähnen. Häufig ist das Foramen mentale auf den intraoralen Aufnahmen garnicht zu sehen. In diesen Fällen geben die extraoralen Aufnahmen gute Uebersichtsbilder. Auch Uebersichtsbilder über die Okklusionsverhältnisse und Durchbruchsverhältnisse der Zähne sind extraoral besser darzustellen. Von äußeren Momenten, die eine intraorale Aufnahme nicht zulassen, sind die Fälle von Mundsperren vor allen Dingen zu nennen. Aus den obengenannten Gründen ist die extra-

orale Aufnahme des Unterkiefers nicht nur als fakultative Ergänzungsaufnahme, sondern als obligatorische Hauptaufnahme bei der Untersuchung des Unterkiefers anzusehen und zu fordern. Man darf eher auf die intraorale als auf die extraorale Aufnahme verzichten. Pordes unterstützt die extraorale Aufnahmemethode, indem er u. a. sagt: „Wir müssen der extraoralen Aufnahme gerade beim Unterkiefer einen breiteren Spielraum einräumen. Dieses kommt von der ihr umgekehrt wie beim Oberkiefer bei Kenntnis ihrer Technizismen zuerkennenden projektivischen Ueberlegenheit. Für die Darstellung des Kieferwinkels, des aufsteigenden Astes und des Kiefergelenkes sind sie die einzig möglichen. Jedoch ist ihre Technik ein vielbestrittenes Gebiet."

Die Schwierigkeiten der extraoralen Aufnahmen liegen in der Möglichkeit der Ueberdeckung der darzustellenden Partien durch die entsprechenden Partien der anderen Seite und durch andere Schädelteile. (Wirbelsäule). Man zielt bei der extraoralen Aufnahme darauf hin, die gewünschten Partien ohne störenden Schatten darzustellen. Für diese Zwecke sind eine Anzahl von Hilfsmaßnahmen angegeben worden. Cieszynski gibt eine Einstellkappe an, auf der die Einstellungsebene und Einstellungsrichtungen aufgezeichnet sind. Sie können als Hilfsmittel für Anfänger Verwendung finden. Zweckmäßiger ist es aber auch hier, sich den anatomischen Verhältnissen anzupassen und die Aufnahme zielend einzustellen. Eine wesentliche Erleichterung bildet bei derartigen Einstellungen die Durchleuchtung, welche sich allerdings nur in größeren Instituten durchführen läßt. Eine Durchleuchtung vor der Einstellung unterstützt vor allen Dingen Gabriel. Man kann sich während der Durchleuchtung die gewünschte Partie von allen störenden Schatten freiprojizieren und in der bestmöglichen Stellung sofort die Aufnahme anschließen. Zweckmäßig werden die Aufnahmen im Sitzen durchgeführt. Eine Reihe von Apparaten, z. B. der Dental-Aristos nach Weski hat an der einen Seite ein Sitzbrett und eine Auflage für den Kopf mit Fixierungsmöglichkeit, welche die Aufnahmetechnik wesentlich vereinfachen.

Bei der Kompliziertheit des Aufbaues des Schädels hielt es Gabriel für notwendig, die Aufnahmen möglichst zu typisieren und zu vereinfachen, aber immer unter Berücksichtigung besonderer Fälle. An typischen Aufnahmen kommen nach Gabriel in Betracht:

1. Die okzipitofrontale Aufnahme des Schädels zur Darstellung der Frontzahngegend, der Kiefer- und Stirnhöhlen, der aufsteigenden Aeste des Unterkiefers und der Gelenkhälse. Diese Aufnahmen können im Liegen, Sitzen mit vorgebeugtem Kopf oder aufrechtem Sitzen ausgeführt werden. Stirn- und Nasenrücken liegen der Kassette an, der Zentralstrahl tritt unterhalb der Protuberantia occipitalis externa ein und steht senkrecht auf der Kassette.
2. Die okzipitomentale Aufnahme, bei welcher die Frontzahngegend schärfer erscheint. Die Kieferhöhlen sind bei dieser Aufnahme

durch das Hinterhaupt verdeckt, Stirnhöhle, beide Unterkieferwinkel und aufsteigende Aeste ohne Proc. coronoidei sind gut dargestellt. Nasenspitze und Kinn liegen der Platte an, der Zentralstrahl trifft diese senkrecht.

3. Die laterale Aufnahme zur Uebersicht über den Schädel. Die Scheitelbeingegend liegt der Kassette an, der Zentralstrahl steht senkrecht zu derselben und tritt in der Mitte der „Frankfurter Horizontalen" ein.
4. Die lateralen Schrägaufnahmen für die Teile des Ober- und Unterkiefers und das Kiefergelenk. Man legt die Kassette bei Aufnahmen der Molarengegend parallel zur Sagittalebene des Schädels. Für alle Aufnahmen des Unterkiefers tritt der Zentralstrahl einen Querfinger unterhalb und vor dem Angulus ein.
5. Die axiale Aufnahme des Schädels zur Darstellung des Gesichtsskeletts, der Nebenhöhlen, der Jochbögen, der Kiefer und der Gelenke. Die Platte wird weit unter das Kinn geschoben, der Zentralstrahl fällt in der Mitte des Schädeldaches ein.

Auch Parma weist auf die vielen Einstellvorrichtungen hin. Er unterstützt die sehr bekannt gewordene Methode von Cieszynski. Es ist die winkel- und ebenmessende, geometrische Methode. Sie wird noch heute verwendet und wird wohl nicht aus der Verwendung kommen, da sie, wie schon erwähnt, sogar für Anfänger große Vorteile aufweist. Die schönen Tabellen von Cieszynski machen die Methode leicht faßbar. Cieszynski empfiehlt als technische Hilfsvorrichtung zur leichteren Einstellung des Zentralstrahles seine schon erwähnte Einstellklappe und sein Einstellbrett. Parma gibt folgende Richtlinien an: „Bei posteroanterioren Aufnahmen beider Kiefer liegt der Patient mit dem Mund auf der Kassette und der Zentralstrahl wird senkrecht auf die Platte eingestellt, da die Basallinie außerhalb der Richtung des Zentralstrahles liegt. Bei transversalen Aufnahmen wird die Kassette parallel zur Sigittalebene des Schädels gestellt und der Zentralstrahl wird durch die untersuchte Stelle senkrecht auf die Kassette eingestellt. Bei den schräglateralen Aufnahmen des Unterkiefers stellt Parma den Zentralstrahl einen Querfinger unter und vor dem Angulus mandibulae ein und zielt dabei auf die zu untersuchende Stelle.

Um den Unterkiefer in frontaler Richtung darzustellen, schlagen Dessauer und Wiesner vor, den Kopf so zu lagern, daß seine Medianebene parallel zur Platte gerichtet ist. Die Röhre steht so, daß der Hauptstrahl durch die Wurzeln der letzten Molaren geht. Die Lagerung ist also wie bei der frontalen Schädelbasisaufnahme. Gleichzeitig weisen die beiden Autoren aber auch darauf hin, daß man nicht immer gleich gute Erfolge erhält. Manchmal soll man sich einzelne Partien des Unterkiefers durch Drehung des Kopfes um seine Vertikal- oder Horizontalachse oder durch exzentrische Röhrenverschiebung isolieren, d. h. die Deckung durch die entgegengesetzte Seite beseitigen müssen, um zum Ziele zu kommen.

Haenisch und Quiring machten den Vorschlag, den Unterkiefer schräg von unten medial nach oben lateral zu projizieren, wobei also der Kopf des Patienten nach der zu untersuchenden Seite geneigt liegt, während die Röntgenröhre vor der anderen Schulter steht. Man kommt aber auch damit nicht immer zurecht, z. B. bei Patienten mit kurzem Hals, vor allem aber bei Kindern.

Deshalb versuchte Köhler im Jahre 1910 mit einer ganz schrägen Projektion von oben nach unten durch den ganzen Kopf hindurch ein einigermaßen gutes Bild zu erhalten, was ihm auch gleich gelang. Der Röhrenfokus steht dabei in einer 10—15 cm oberhalb des Scheitels gedachten Horizontalebene, und am besten in einer Frontalebene, die man sich etwa durch die Naht zwischen das Os frontale und Ossa parietalia gelegt denkt (oder etwas mehr frontal oder mehr okzipital, je nachdem es mehr auf die Gegend des Weisheitszahnes oder Eckzahnes ankommt). Die Einstellung braucht aber durchaus nicht so exakt berechnet zu werden. Die vielen Knochenpartien, die der Strahl durchdringen muß, ehe er zum Kiefer gelangt, beeinträchtigt die Klarheit der Kieferschatten nicht. Er gibt allerdings zu, daß eine erhebliche Verzerrung des Kieferschattens entsteht, daher soll man das Verfahren nicht anwenden, wenn man z. B. Wurzellängen bestimmen will. Diese „schräge perkraniale Projektion" des Kiefers wird man vor allen Dingen mit Nutzen anwenden, um eine bequeme Uebersicht über die noch nicht durchgebrochenen Zähne und ihre Stellung zu den Milchzähnen zu erhalten. Was aber das Verfahren besonders empfehlenswert machen dürfte, ist die enorme Einfachheit der technischen Ausführung.

Von Reckow brachte 1929 ein Aufnahmeverfahren heraus, das wohl viel Anklang gefunden haben dürfte. Dieses Verfahren vereinigt z. T. die Vorteile beider Einzelverfahren (intraorale Zahnfilmaufnahme und extraorale Schädelaufnahme). Es handelt sich bei dieser Methode um extraorale Röntgenaufnahmen unter Verwendung der handelsüblichen Zahnfilme 3×4 cm und 4×5 cm. Die Aufnahmen werden bei geschlossenem Munde vollzogen, und zwar in sitzender Stellung wie die intraoralen Aufnahmen. Die Haltung des Patienten soll möglichst aufrecht sein und die Kopfhaltung derart, daß die F. H.-Ebene um etwa 30° zum Horizont erhöht ist. Der Kopf des Patienten muß immer, auch bei den seitlichen Aufnahmen, geradeaus gerichtet sein, während die Röntgenröhre um den Kopf des Patienten herumgeführt werden muß. Der Film wird dem Mundboden von außen, submaxillar, angelegt. Der Unterkieferkörper dient bei diesem Aufnahmeverfahren als Widerlage für die zur Faust geballte Hand des Patienten, die den Zahnfilm dem Mundboden andrückt. Die Ebene des Filmes bildet dabei mit der durch die Zahnachse gelegten Ebene einen Winkel von 70—80°. Damit sind die Voraussetzungen zur Darstellung der Zähne in natürlicher Größe gegeben. Eine gewisse Schwierigkeit bietet dieses submaxillare Aufnahmeverfahren dadurch, daß als Hilfe

für die Einstellung des Hauptstrahles nur die Filmebene direkt verwertbar ist, die Zahnachsenebene hingegen infolge des geschlossenen Mundes nicht. Von Reckow empfiehlt daher, dem Zahnfilm eine schmale Pappleiste anzuleimen, die die Filmebene in facialer Richtung verlängert und sie auf diese Weise für die Einstellung des Hauptstrahles gut sichtbar macht. Der Praktiker wird aus diesem Grunde gern und mit Erfolg sich dieses submaxillaren Aufnahmeverfahrens bedienen; vor allen Dingen wenn er auf Schädelaufnahmen nicht eingearbeitet ist oder mit seiner Apparatur nicht ausreichend darauf eingestellt ist.

Trotzdem die vorgeschrittene Aufnahmetechnik die meisten Schwierigkeiten überwunden hat, so gibt es dennoch gewisse Partien des Schädels, die nur in unvollkommener Weise röntgenologisch darstellbar sind. Zu dieser Gruppe kann man auch das Kiefergelenk zählen, das äußerst ungünstige Bedingungen für eine übersichtliche, nicht verzerrte Aufnahme bietet.

Bevor man nun zur Röntgenaufnahme des Kieferngelenkes schreitet, ist es unbedingt erforderlich, sich mit den anatomischen Verhältnissen vertraut zu machen.

Das Kiefergelenk ist kein einfaches Gelenk; es besteht vielmehr aus zwei Gelenken. Die Fossa mandibularis artikuliert nämlich nicht direkt mit dem Köpfchen des Unterkiefers, sondern mit dem hinteren Teile des Diskus artikularis und dieser artikuliert erst in seinem vorderen Anteile mit der Gelenkfläche des Unterkiefers. Die Pfanne ist 2—3 mal größer als die Gelenkfläche des Kieferköpfchens. Das Gelenk ist nur von außen frei zugänglich und besitzt neben dem Pfannendach, welches durch eine dünne Stelle der Schläfenbeinschuppe gebildet wird, drei Wände. Die Vorderwand wird von dem Tuberculum artikulare des Schläfenbeines, die Hinterwand durch den Conus artikularis des Jochfortsatzes des Schläfenbeines, die Innenwand durch die Spina angularis ossis sphenoidalis gebildet. Das Unterkieferköpfchen artikuliert mit der Vorderwand der Pfanne, es liegt, von der Zwischenscheibe bedeckt, dem hinteren Abhang des Gelenkhöckers an. Die Längsachse der Fossa mandibularis und ebenso des Kieferköpfchens ist nicht ganz quer, sondern schräg medial rückwärts gerichtet und konvergiert mit der Längsachse der anderen Seite derart, daß die beiden Achsen sich in der Gegend des Vorderrandes des großen Hinterhauptloches unter einem Winkel von 150—165° schneiden. Das Unterkieferköpfchen ist der Hauptsache nach walzenförmig. Es sieht nicht direkt nach oben, sondern nach oben vorne. Die seitliche Neigung des Kiefergelenkes, die für die Einstellung des Zentralstrahles von großer Wichtigkeit ist, ist nicht konstant. Man findet eine Neigung nach außen, eine horizontale Stellung und eine Neigung nach innen. Doch scheint die letzte Varietät die häufigste zu sein.

Bei Parma ist die Einstellmethode zur Darstellung des Kiefergelenkes genau dieselbe, welche er bei der schräglateralen Aufnahme des Unterkiefers angegeben hat. Die Filmkassette legt er bei Auf-

nahmen des Kiefergelenkes parallel zur sagittalen Schädelebene, da sich sonst die Mandibula in die Breite verzeichnen würde.

Pordes gab ein Verfahren zur Röntgenaufnahme des Kiefergelenkes in rein frontaler Richtung an. Der Patient wird wie zur seitlichen Aufnahme auf die Seite des abzubildenden Kiefergelenkes gelagert, wobei man darauf achten muß, daß die Platte möglichst genau in der Sagittalebene liegt. Da das Kiefergelenk — und nur dieses — dargestellt werden soll, genügt ein kleineres Plattenformat, etwa 13×18 cm. Zur Fixation des Patienten schlägt er die Robinsohnsche Schlitzbinde vor. Jetzt bestimmt man die Lage der „halbelliptischen" Lücke durch Palpation. (Betrachtet man einen Schädel bei geschlossenen, artikulierenden Zahnreihen in reiner Profilansicht, so bilden vordere Fläche des Kieferköpfchens, vordere Zirkumferenz des Processus condyloideus, hintere Kante des Processus coronoideus und unterer Rand des Processus zygomaticus ossis temporalis eine Lücke von der Form etwa einer halben Ellipse). Das Kieferköpfchen ist leicht zu finden, der Processus zygomaticus ossis temporalis als scharfe, vom Gelenk nach vorne ziehende Knochenleiste tastbar. Auch der vordere Rand des aufsteigenden Kieferastes ist ein bei nicht sehr prallwangigen Individuen leicht palpabler Orientierungspunkt. Den zentralen Punkt der Halbellipse — d. h. einen unter der Mitte der oberen, geraden Begrenzungslinie in der Hälfte ihres Abstandes von der höchsten Stelle des Bogens gelegenen Punkt, bezeichnet man sich mit einem Fettstift auf die Haut. Dieser Punkt ist der Fußpunkt für den Hauptstrahl der auf das abzubildende Kiefergelenk gezielt eingestellt wird. Der Hauptstrahl zeigt also ein wenig (5°) nach hinten und oben. Das Kiefergelenk erscheint dann in der halbelliptischen Lücke wie in einem Rahmen. Besteht hochgradige Kiefersperre, dann ist mit dieser Aufnahme die Methode erschöpft. Andernfalls macht man noch eine zweite Aufnahme bei maximaler Mundöffnung. Die „Halbellipse" erweitert sich dabei bedeutend, der zentrale Punkt —Hauptstrahlpunkt — rückt etwas nach vorne. Die Aufnahme bei geöffnetem Munde ist entschieden deutlicher als die bei geschlossenem Munde.

Hauberisser läßt den Zentralstrahl bei der Darstellung des Kiefergelenkes durch die Wange und den möglichst weit geöffneten Mund zum Capitulum mandibulae gehen. Die Kassette liegt wie bei Molarenaufnahmen.

Gabriel verwertet für Gelenkaufnahmen die okzipitofrontale Aufnahme des Schädels, die laterale Schrägaufnahme und die axiale Aufnahme des Schädels. Diese Methoden wurden schon vorher eingehend erläutert. Da auch er die Aufnahme des Kiefergelenkes für sehr kompliziert hält, so schlägt er eine vorherige Einstellung der Röhre unter der Durchleuchtung vor. Auf diese Weise ist es ihm gelungen, bei Verwendung seiner Rollfilmkassette den Bewegungsablauf der Oeffnung und Schließung im Kiefergelenk einwandfrei festzuhalten.

De la Tour beschreibt folgende Technik: „Der Kopf wird in Extensionsstellung mit der zu untersuchenden Seite auf den Film gelegt. Der Film muß derart gestellt werden, daß er mit der Horizontalen einen Winkel von 45° bildet. Der Konus der Röhre steht in Höhe des For. infraorbitale der gesunden Seite etwa 8—10 cm vom Gesicht entfernt, genau auf das kranke Kiefergelenk gerichtet, so daß der Hauptstrahl nicht senkrecht, sondern etwas schräg von vorn auf den Film fällt. Die Technik ist bei offenem und geschlossenem Munde möglich."

Haenisch verwendet dieselbe Methode, die er bei der Schrägaufnahme für die isolierte Darstellung des Unterkiefers vorschlug. Der Kopf des Patienten wird also in reine Seitenlage gebracht und bei möglichst langgestrecktem Halse über einen länglichen, der Schulter dicht anliegenden Sandsack nach abwärts gedrückt und nach rückwärts gebeugt. Der Mund wird weit geöffnet und durch einen zwischen die Zähne gesteckten Pfropfen fixiert. Eine kleine Kompressionsblende, kaudokranialwärts abgekippt, wird mit dem Zentralstrahl etwa auf den Mittelpunkt des aufliegenden Kiefers zentriert, so daß die Lichtachse unterhalb des Randes des abliegenden Unterkiefers vorbeigeht. Um nun das Kiefergelenk speziell darzustellen, wird die Achse der Kompressionsblende mehr gegen die Wirbelsäule gerichtet.

Quiring hat darauf hingewiesen, daß die Schrägstellung des Zylinders wegen der Kollosion mit der Schulter des Patienten auf Schwierigkeiten stößt. Er vermeidet dies dadurch, daß er den Kopf des Patienten solange drehen läßt, bis die Nase die Platte berührt, so daß eine Kippung der Blende unnötig wird und dieselbe senkrecht aufgesetzt werden kann. Es ist dann auch nicht unbedingt erforderlich, den Mund öffnen zu lassen, was bei entzündlichen Erkrankungen nicht immer möglich ist.

Ossig macht die Aufnahmen stets bei geschlossenem Munde, läßt aber die Drehung nur soweit vornehmen, daß sich die Wange und Kiefergegend der kranken Seite möglichst der Platte anschmiegen.

Eine ähnliche Einstellung hat Köhler empfohlen. Er läßt den Kopf mit der zu untersuchenden Kieferhälfte soweit schulterwärts neigen, als es möglich ist, und stellt den Fokus über der anderen Schulter auf. Man soll hierbei ziemlich nahe an Schulter und Hals der Gegenseite herankommen. Aus diesem Grunde schlägt er vor, ganz kleine Röhren zu nehmen.

Die letzten vier genannten Methoden lassen sich bei kurzhalsigen Patienten und Kindern nicht anwenden. In solchen Ausnahmefällen schlägt Köhler die „perkraniale Projektion" vor. Da, wie schon erwähnt wurde, die Verzerrung der Bilder so beträchtlich ist, soll man nur notgedrungen zu dieser Projektion greifen.

Albers-Schönberg verfährt, um das Kiefergelenk darzustellen, auf folgende Weise: Die etwas nach vorn gezogene Schulter der aufliegenden Seite liegt fest gegen einen die Platte tragenden

Schrägkeil aus Holz, während die Schulter der abliegenden Seite nach hinten gezogen wird. Der Kopf ruht in Seitenlage unter vollkommener Streckung der Halswirbel über ein am Rande der Platte aufliegendes, gerolltes Wattekissen schräg nach abwärts gelagert. Dann wird die Blende unter 20° Schrägneigung so aufgesetzt, daß die Lichtachse schräg vom Halse aus hart am Kieferrande der abliegenden Seite vorbei auf den aufsteigenden Ast der anliegenden Seite trifft. Da bei geöffnetem Munde das Kieferköpfchen nach abwärts rückt und so bessere Uebersichtsbilder entstehen, wird ein Korkstopfen zwischen die Zähne gesteckt. Im allgemeinen können uns jedoch die Bilder des Kiefergelenkes nicht ganz befriedigen.

Algyogyi schlägt zur isolierten Darstellung des Kiefergelenkes einen anderen Weg vor, nämlich die Schrägaufnahmen durch den geöffneten Mund. Der Patient ruht in Seitenlage, der Mund wird weit geöffnet, zur Fixierung wird ein Korkstück zwischen die Zahnreihen geschoben. Der Kopf wird um seine vertikale Achse derart gedreht, daß das Gesicht von der Unterlage etwas wegsieht, und um seine sagittale Achse derart, daß das Kinn weiter von der Unterlage entfernt ist als die Pfeilnaht. Eine kleine Kompressionsblende wird nun schräg so eingestellt, daß der Hauptstrahl der Röhre unterhalb des zweiten Molaren einfällt.

Eine ähnliche Anordnung empfiehlt Wiesner. Er geht ziemlich nahe mit der Röhre an das Objekt heran, da die Schattendifferenz zwischen den beiden Kiefern dadurch größer wird.

Gocht, der ebenfalls den Mund weit öffnen läßt, richtet den Zentralstrahl nicht zwischen den Mahlzähnen durch, sondern durch die Incisura semilunaris. Der Fokus der Röhre steht senkrecht über einem Punkt etwa 1,5—2 cm vor dem der Röhre zugewandten Kiefergelenk.

Diese letzten vier Methoden, immerhin ein Fortschritt gegenüber den Aufnahmemethoden vom Halse her, da die Wegprojizierung der anderen Kieferhälfte fortfällt, setzen aber eine Oeffnung des Mundes voraus. Da aber bei vielen Erkrankungen des Kiefergelenkes eine starke Kiefersperre besteht, so sind auch diese Methoden nicht immer anwendbar.

Algyogyi will jedoch seine Methode noch mit Erfolg anwenden, wenn der Mund noch auf einen Zentimeter geöffnet werden kann. Er gibt allerdings zu, daß sein Verfahren bei zu kurzem und fixiertem Halse versagt. Bei nahezu gesunden Gelenken ist also sein Verfahren mit Erfolg anwendbar.

Altschul benutzte einen mazerierten Schädel, um zu versuchen, ob es nicht gelingen könnte, das Kiefergelenk ohne Ueberschneidung darzustellen, und wenn dies nicht möglich wäre, festzustellen, welche Knochenpartien die Ueberdeckungen bewirken. Er fand hierbei, daß es in erster Linie die Spina angularis ossissphenoidalis ist, welche bei vielen Aufnahmen vom Halse aus auf das Kiefergelenk projiziert wird. Manchmal kommt auch noch der Processus styloides des Schläfenbeines in die Strahlenrichtung.

Um einwandfreie, nicht verzeichnete und nicht überdeckte Bilder des Kiefergelenkes zu erhalten, hat Altschul folgendes Verfahren angegeben: „Der Patient wird in Seitenlage gebracht, wobei das Kiefergelenk in die Mitte einer kleinen Platte (9×12) zu liegen kommt. Dann wird eine Blende von 5 cm Durchmesser und 8 cm Länge mit dem Mittelpunkt auf die Basis des Processus coronoides der abliegenden Seite derart eingestellt, daß der Zentralstrahl gegen das aufzunehmende Kiefergelenk gerichtet ist. Hierzu ist eine Kippung des Blendenkästchens kaudokranialwärts um ca. 25° und fronto-occipitalwärts um ca. 20° notwendig. Den richtigen Punkt zur Einstellung des Zentralstrahles findet man leicht. Es ist der Schnittpunkt einer durch den Ansatzpunkt des Ohrläppchens gezogenen Horizontalen und der Verbindungslinie des Angulus mandibulae mit dem tiefsten Punkt der vorderen Haargrenze.“ Mit dieser Methode hat Altschul durchgehend einwandfreie Aufnahmen erzielt.

Einfacher und erfolgreicher als die z. T. beschriebenen Einstellungen zur röntgenologischen Untersuchung des Kiefergelenkes ist die Nahaufnahme nach Parma. Die üblichen Aufnahmen sind Distanzaufnahmen, d. h. man macht die Aufnahme aus einer gewissen Distanz. Bei der Röntgenuntersuchung des Kiefergelenkes ist es jedoch möglich, die projektivischen Nachteile einer kleinen Fokus-Haut-Distanz, welche sonst das Bestreben nach einer Fernaufnahme begründen, auszunutzen. Beseitigen wir den Konus der Röhrenumhüllung bei einem Dentalapparat und legen wir die Röhre mit dem kurzen Tubus fast an die Haut des Patienten, so haben wir ein Objekt (das zu untersuchende Capitulum mand.) ganz nahe an der Kassette und ein anderes Objekt (die knöchernen Teile der anderen, der Kassette nicht anliegenden Schädelhälfte) ganz nahe dem Röhrenfokus. Infolgedessen werden die dem Röhrenfokus naheliegenden Knochenteile derart vergrößert und durchleuchtet, daß sie sich am Bilde praktisch nicht einzeichnen, wogegen die dem Film anliegenden Schädelteile gut eingezeichnet werden. Die Einstelltechnik ist äußerst einfach: Die Kassette wird parallel zur Sagittalebene des Schädels gestellt und der Zentralstrahl durch die Ramusgegend der nichtanliegenden Seite nur ganz beiläufig senkrecht auf die Kassette eingestellt.

Lapidus weist ebenfalls auf die technischen und diagnostischen Schwierigkeiten bei den Gelenkaufnahmen hin. Er unterstützt die Technik nach Cieszynski und führt in vielen Fällen zweiseitige, symetrische Aufnahmen aus. Zusammenfassend erklärt er folgendes: „Die sog. Nahaufnahmen (nach Parma) sind leider nur bei nicht fortgeschrittenen Affektionen möglich. In anderen Fällen, wo das Oeffnen des Mundes erschwert ist, ist die Technik nach Cieszynski zu raten. Die Breite des Gelenkspaltes sowie alle möglichen Veränderungen in der Gegend des Kiefergelenkes können nur dann in Betracht gezogen werden, wenn man zwei symetrische Aufnahmen der beiden Seiten durchführt.“

Zu den Methoden der räumlichen Darstellung gehören:

1. Die Aufnahmen aus mehreren Richtungen und Ebenen (Methoden nach Praeger und Hauberisser).
2. Die stereoskopischen Röntgenaufnahmen.

Von den stereoskopischen Röntgenaufnahmen, deren Technik unten kurz erläutert werden soll, kommen für den Zahnarzt die extra- und intraoralen stereoskopischen Aufnahmen in Frage.

Die Technik der Stereographie ist auch heute noch relativ schwierig, trotzdem gerade in den letzten Jahren eine Reihe neuer Apparate, auch für die Schädelröntgenologie, durch die Industrie geschaffen worden sind. In der Praxis werden deshalb die stereoskopischen Aufnahmen relativ wenig ausgeführt. Die Schwierigkeiten bestehen nicht in der Aufnahmetechnik, sondern auch in der Betrachtung und Deutung der Bilder.

Die Technik der extraoralen Stereoaufnahmen ist ziemlich fortgeschritten. Es werden zwei Aufnahmen aus zwei Stellungen, deren Entfernung voneinander 7,5 cm, also die Pupillendistanz, beträgt, sowie in zwei in dem zu untersuchenden Objekte zusammentreffenden Richtungen angefertigt.

Der Schädel des Patienten muß bei der zweiten Aufnahme genau dieselbe Lage haben, wie bei der ersten. Der Fokus der Röhre wird um die Pupillendistanz von 7,5 cm nach seitlich verschoben, wobei der Zentralstrahl immer denselben Punkt treffen muß. Zur Aufnahme kann man die von Haenisch angegebene Tunnelkassette benutzen, bei welcher man ohne Lageveränderung den Film unter den Schädel bringen kann. Der Kopf wird durch eine Schlitzbinde oder ein Kopfnetz fixiert. In den letzten Jahren ist fast von jeder Röntgenfirma eine neue Anordnung für stereoskopische Aufnahmen herausgebracht worden. Bei fast allen müssen die Aufnahmen im Sitzen gemacht werden, wobei sich die Kassetten oder ein Rollfilm automatisch an dem Objekt vorbeischieben. In einem bestimmten Abstande befinden sich zwei Röntgenröhren, welche bereits in einem Abstand von 7,5 cm angeordnet sind und nacheinander automatisch eingeschaltet werden. Aus jüngster Zeit stammt das sehr handliche Gerät der Philips A. G. für stereoskopische Schädelaufnahmen, bei welchem man mit Hilfe eines beigegebenen Lineals leicht Tiefenbestimmung vornehmen kann.

Die Technik der intraoralen stereoskopischen Aufnahmen ist in ihren Grundlagen von Cieszynski angegeben. Er empfiehlt, den Film in Bißlage zu bringen, weil man so für die zweite Aufnahme dieselbe Filmlage schnell erreichen kann. Nur bei der Darstellung der unteren Molaren muß man den Film adaptieren. Die Aufnahmen werden im Sitzen gemacht, der Kopf muß gut fixiert werden. Zur Fixierung der Filme an derselben Stelle können die von der Firma Trey empfohlenen einfachen Umschläge oder die Enoralkassette (Heyden) verwandt werden. Praeger hat eine kleinere Intraoralkassette für diese Zwecke angegeben. Bei Aufnahmen am

Unterkiefer bei angelegtem Film bewährt sich nach Hauberisser am besten der von ihm angegebene Filmhalter. Bei dieser Anordnung wird nicht die Röhre seitlich gekippt, sondern nur der Zentralstrahl eingestellt. Parma glaubt mehr plastische Bilder zu erhalten, wenn er den Divergenzwinkel möglichst groß wählt. Der Divergenzwinkel wird durch die beiden Zentralstrahlen gebildet. Sein Scheitel liegt im Einstellpunkt. Durch besondere Anordnungen an dem von Parma angegebenen Dentalröntgenapparat „Meta" ist die enorale Aufnahme wesentlich erleichtert. Ein vereinfachtes Verfahren der intraoralen Stereographie hat in jüngster Zeit Jepkens aus dem Institut Grashey angegeben, welches sich ohne kostspielige Apparatur in der Praxis durchführen läßt. Der Patient wird in den Aufnahmestuhl gesetzt, der erste Film plan gegen die aufzunehmende Partie gelegt und der Kopf so gedreht, daß die Röhre möglichst parallel zur Ebene des Films verschoben werden kann. Der Zentralstrahl trifft den Film in der Halbierungslinie des Winkels, der von Filmebene und Zahnachse gebildet wird, durch die Wurzelspitze. Der Fokushautabstand beträgt 50 cm. Die Röhre wird um $3^1/_4$ cm nach einer Seite verschoben und der Film belichtet. Der Film wird ohne Veränderung der Kopfstellung gewechselt, die Röhre um $6^1/_2$ cm nach der entgegengesetzten Seite verschoben und nun der neue Film belichtet. Im Gegensatz zu den anderen Verfahren wird der Zentralstrahl in Mittelstellung auf die aufzunehmende Partie zentriert und die Röhre ohne nochmalige Zentrierung verschoben. Unbedingt erforderlich ist, daß beide Aufnahmen gleich lange exponiert, dann gleichzeitig entwickelt, fixiert und gewässert werden, damit die plastischen Wirkungen nicht durch Verschiedenheit der Kontraste beeinträchtigt werden.

Zur Betrachtung und diagnostischen Auswertung der Stereobilder muß man sich verschiedener Hilfsmittel bedienen. Zur Beurteilung gehört eine gewisse Uebung. Für die Betrachtung der extraoralen größeren Aufnahmen kann man eines der großen Spiegelstereoskope (Wheatston, Hasselwander, Drüner u. a.) benutzen. Wesentlich einfacher für die Praxis ist das Stereobinokel von Pleikart-Stumpf, bei welchem die Optik in Form eines Opernglases angeordnet ist. Bei der Beurteilung intraoraler Aufnahmen kann man bei einiger Uebung auf jegliche Apparatur verzichten. Andernfalls kann man sehr gut ein kleines Handstereoskop verwenden, wie es für die Betrachtung fotografischer Bilder gebräuchlich ist. Als Spezialgerät ist das Ritterstereoskop zu betrachten, an welchem eine Anpassung an die Interpupillardistanz des Beobachters und eine Scharfeinstellung der Stereobilder möglich ist. Außerdem kann man die Helligkeit der Lichtquelle entsprechend der Dichte der Röntgenbilder gut regulieren.

Wenn man nun genau nach all diesen Vorschriften arbeitet, so ist damit natürlich nicht immer ein einwandfreies Resultat verbunden. Es ist ziemlich schwierig, bestimmte Regeln in der Röntgenologie aufstellen zu wollen. Es muß jeder selbst seine eigenen

Erfahrungen machen, denn nur dadurch, daß man mit seinem Apparat und mit seinen Röntgenröhren vollständig vertraut wird, ist es möglich, sicher und erfolgreich zu arbeiten. Bei der Röntgenfotografie ist also wirklich das Sprichwort am Platze: „Uebung macht den Meister."

Literaturangabe.

Abraham, Karl: Die röntgenologische Untersuchung des Unterkiefers. Med. Diss. Göttingen 1931.

Altschul: Die röntgenologische Darstellung des Kiefergelenkes. Fortschr. 1919. Bd. 27.

Aprile, Humberto: Anatomisch-röntgenologische Studie über das Schläfenbeinkiefergelenk. Z. f. Stom. 1932, H. 12.

Barail: Einfaches Verfahren von okklusaler Radiographie und Stereoradiographie eines einzelnen Kiefers. D. Z. W. 1929, H. 16.

Bauer: Röntgenaufnahme des Kiefergelenkes. Wien. klin. Wochenschr. 1918, S. 545.

Beck, Josef: Entwicklung und Wesen der Röntgenfotografie und ihre Anwendung in der Zahnheilkunde. Med. Diss. Heidelberg 1931.

Bertrand, Pierre: Röntgenologische Untersuchungsmethoden der Kiefer. Paris, L'Odontologie 1933, S. 380.

Blackmann: Der Unterkiefer: Seine Radiopathologie. D. M. f. Z. 1932, H. 15.

Borschke, Alfr.: Ueber die Einstellung stereoskopischer Zahnfilme. Z. f. Stom. 1931, H. 2, S. 139.

Bouland, A.: Fortschritte auf dem Gebiet der Radiographie des unteren Weisheitszahnes. D. Z. W. 1932, H. 1, S. 58.

Bracchetti, Guido: Zwei kürzlich in der Praxis eingeführte Methoden der Röntgenaufnahmetechnik. Z. R. 1929, H. 15.

Brunetti, Aimone: Einige technische Hilfsmittel in der zahnärztlichen Röntgenpraxis. D. Z. W. 1934, H. 13, S. 304.

Büttner-Müller: Technik der Röntgenstrahlen. Lehrb.

Cieszynski, A.: Röntgenuntersuchung der Zähne und Kiefer. In Rieder-Rosenthal, Lehrbuch der Röntgenkunde.

De la Tour: Beitrag zum Verständnis der Radiogramme des Kiefergelenkes. D. M. f. Z. 1931. H. 16.

Cieszynski (in Dessauer und Wiesner): Leitfaden des Röntgenverfahrens. Ref. D. M. f. Z. 1917, H. 9.

Dieck, Wilhelm: Anatomie und Pathologie der Zähne und Kiefer im Röntgenbilde mit besonderer Berücksichtigung der Aufnahmetechnik. Hamburg 1911.

— — Technik der Röntgenaufnahmen der Kiefer. Z. R. 1916. H. 5.

Doherty, J. W.: Einige praktische Winke für zahnärztliche Röntgenaufnahmen. Z. R. 1930. H. 19.

Gabriel, G.: Die Aufnahme des Kiefergelenkes und seiner Bewegungsvorgänge. D. Z. W. 1926.
Goldhamer, Karl: Normale Anatomie des Kopfes im Röntgenbild. Z. R. 1931. H. 8.
Grauer, S.: Methode zur Röntgenaufnahme der unteren Prämolaren und Molaren mit dem durch Bißflügel fixierten Film. Z. f. Stom. 1932. H. 14, S. 1211.
— — Ueber den Wert der axialen Unterkieferaufnahme. Fortschr. Röntgenstr. 1928. H. 4.
Hasselwander, A.: Anatomie des menschlichen Körpers im Röntgenbilde. München 1926.
Hecht, Rud.: Zahnärztliche Röntgentechnik und Röntgendiagnostik. Z. M. 1933. H. 34.
Herrmann, Martin: Zur Herstellung intraoraler Röntgenaufnahmen bei Kieferklemme. D. Z. W. 1932. H. 1.
— — Zur Technik der Röntgenaufnahme des Kieferköpfchens. Z. R. H. 40, S. 1738.
Hoffmann, A.: Ueber den Einfluß der Röntgenologie auf die Entwicklung der Zahnheilkunde. Med. Diss. Bonn 1930.
Janisch, Erich: Röntgendiagnostische Uebungen. Projektionsänderungen als diagnostische Hilfsmittel bei zahnärztlichen Röntgenaufnahmen. Z. f. Stom. 1933. H. 20.
Johnson: Die Stereo-Röntgenographie. Z. f. Stom. 1934. H. 15.
Kneuker, A. W.: Zur Frage der Einstelltechnik bei Röntgenaufnahmen im Munde. Z. f. Stom. 1933, H. 1, S. 33.
— — Die Technik der Kieferröntgenologie in der Kinderpraxis. Z. f. Stom. 1933. H. 7.
Knox, Rob.: Radiographische Technik. D. Z. W. 1926, H. 6.
Köhler, Alban: Grenzen des Normalen und Anfänge des Pathologischen im Röntgenbilde. Lehrb. Zur Vereinfachung der Röntgenographie ganzer Kieferhälften. Fortschr. 1910—11, Bd. 17.
Le Meé, J. und Sourice: Die Anwendung des Horizontalstrahles in der zahnärztlichen Radiographie. D. Z. W. 1933, H. 35. S. 849.
Le Master: Anwendung und Mißbräuche der Röntgenstrahlen in der Zahnheilkunde. Z. R. 1929. H. 14.
Meyer, Oskar: Technische Fortschritte der Röntgenaufnahmen. D. Z. W. 1933, H. 43, S. 1042.
Münzesheimer: Photographische Registrierung der Kieferbewegungen und ihre Verwertung. D. Z. W. 1928. H. 10.
— — Zweckmäßige Röntgenaufnahmetechnik. D. Z. W. 1933. H. 8. S. 191.
Münzesheimer und Kuppenheim: Leitfaden der systematischen Röntgenuntersuchung in der Zahnheilkunde. Z. f. Stom. 1931. H. 8, S. 1048.
Parma: Die normale Mandibula im Röntgenogramm Z. R. 1929. H. 24.
— — Die Röntgendiagnostik des Kiefergelenkes. Röntgenpr. 1932. H. 15, S. 633.

Pordes: Röntgenaufnahme des Unterkiefers, insbesondere des Kiefergelenkes und des Proc. coronoideus mandibulae in Rückenlage bei seitwärts gewendetem Kopf. Wien. med. Wochenschr. 1914. Nr. 34.
— — Röntgenaufnahme des Kiefergelenkes in rein frontaler Richtung. O. Z. f. Stom. 1916. H. 9.
— — Röntgenaufnahme impaktierter oder mesialgekippter unterer Weisheitszähne auf enoralem Film. O. Z. f. Stom. 1916. H. 11.
— — Die radiographische Darstellung der einzelnen Zähne und Kiefer. O. Z. f. Stom. 1918. H. 8.
Meyer (in Port-Euler): Lehrbuch der Zahnheilkunde. Auflage 1934.
Praeger, Wilh.: Die Bedeutung der Aufnahmetechnik für das zahnärztliche Röntgenbild. D. Z. W. 1929. H. 5.
Reiser, E.: Die sichere Einstellung schwieriger Schädelaufnahmen. Fortschr. Röntgenstr. 1928. H. 5.
Robinson: Kann man auf die extraorale Aufnahme des Unterkiefers verzichten? Z. f. Stom. 1932. H. 14.
Rosenthal: Röntgentechnik. Z. R. 1918. H. 24.
Scherbel, Hans: Studien zur Röntgenographie von Zahn- und Kieferobjekten. Z. f. Stom. 1932. H. 5. S. 291.
— — Eine Neuerung des zahnärztlichen Röntgenverfahrens. Z. R. 1931. H. 18.
Schindler, Jacob: Intraorale radiographische Aufklärungen. Fortschr. 1933. H. 8. II. Teil.
— — Beiträge zur Technik der intraoralen Zahnaufnahme. D. Z. W. 1930. H. 23.
Schmafuß, Karl: Anthroprometische Nachprüfung der Standardwinkeleinstellung bei zahnärztlichen Röntgenaufnahmen. Med. Diss. Berlin 1932.
Seipel, Karl: Ueber den strukturellen Bau des Unterkiefers beim Menschen. Med. Diss. Bonn 1934.
Spiegler, Gottfried: Zur Röntgentechnik in der Zahnheilkunde. Z. f. Stom. 1932. H. 16. S. 1031.
Von Ebbenhorst: Die Röntgenstereoskopie, ihr Wert und ihre Verwertung. D. M. f. Z. 1931.
Von Reckow, J.: Ueber submaxilläre Röntgenaufnahmen. Z. R. 1931. H. 11. S. 454.
— — Neue Wege zur Auswertung von Stereo-Röntgenogrammen des Schädels bei schräger Projektion. D. Z. W. 1933. H. 12. S. 278.
— — Submaxilläre Röntgenaufnahmen, ein neues Verfahren zur röntgenographischen Darstellung des Unterkiefers und seiner Zähne. D. Zhlkd. 1929. H. 75.
Weingart: Extraorale Röntgenaufnahmen. D. M. f. Z. 1931. H. 8.

Lebenslauf.

Am 9. Dezember 1912 wurde ich, Werner Schumacher, in Garenfeld bei Westhofen/Westf. geboren. Ich bin deutscher Staatsangehörigkeit und evangelischer Konfession.

Nach vierjährigem Besuch der Volksschule in Garenfeld wurde ich in die Sexta des Realgymnasiums zu Schwerte-Ruhr aufgenommen. An der gleichen Anstalt wurde mir im Jahre 1932 das Zeugnis der Reife zuerkannt. Im gleichen Jahre begann ich mit dem Studium der Zahnheilkunde.

Meine vorklinischen Semester verbrachte ich in Marburg. Nach dem 4. Semester bestand ich im Jahre 1934 mein Physikum. Während der klinischen Semester war ich ebenfalls in Marburg. Nach meinem 8. Studiensemester bestand ich am 18. 5. 36 das zahnärztliche Staatsexamen vor dem Prüfungsausschuß in Marburg/Lahn.

Nach längerer Tätigkeit als Assistent und Vertreter habe ich mich am 10. 4. 1937 in Weidenau/Sieg als praktischer Zahnarzt niedergelassen.

Meine akademischen Lehrer waren die Herren Professoren und Dozenten:

Baars, Baumann, Baur †, Boeminghaus, Dabelow, Dittler, Eimer, Fliege, Göppert, Grüneisen, Jaeck, Klapp, Kunzendorf, Loebell, Meeerwein, Nauck, Pfannenstiel, von Reckow, Rix, Ruete, Seidel, Strecker, Versé.